UNIVERSITE JEAN MONNET

FACULTE DE MEDECINE Jacques LISFRANC

LABORATOIRE D'ANATOMIE

«Soulevé de sinus: une approche anatomique»

DIPLÔME UNIVERSITAIRE D'ANATOMIE APPLIQUEE

A L'IMPLANTOLOGIE

Année Académique : 2015-2016

Mémoire Présenté par :

Docteur Habib IDHSAYNA

Directeur du Mémoire

Docteur Robert GAUTHIER

TABLE DES MATIERES

La table des matières est vide car aucun style de paragraphe défini n’est utilisé.

Introduction [1], [2], [3]

Ce mémoire porte sur la prévention des risques liés à l'implantologie orale et aux obstacles anatomiques. L'implantologie s'est imposée comme une discipline incontournable de l'exercice dentaire. La littérature rapporte un taux de succès important à cette discipline, près de 95%. Dans ce mémoire, nous intéresserons aux cas de non succès dus aux malformations osseuses notamment.

Le maxillaire postérieur édenté présente fréquemment une quantité et une qualité osseuses insuffisantes pour une réhabilitation implantaire prévisible.

La résorption osseuse crestale couplée à la pneumatisation du sinus maxillaire sont souvent évidentes suite à la perte des dents postérieures. Le port de prothèses amovible mal adaptées entraine très souvent l'exacerbation de la résorption osseuse.

L'élévation sinusienne par voie latérale a été introduite pour restaurer les maxillaires postérieurs atrophiques. Malgré le recul clinique disponible et le service rendu important de cette chirurgie fonctionnelle, elle jouit d'une réputation de forte morbidité.

Dès lors ce mémoire aura pour objectif de mettre en évidence les différents obstacles anatomiques à prendre en considération lors de l'analyse radiographique. Nous détaillerons donc dans un premier temps l'anatomie du sinus maxillaire avant d'étudier l'intérêt de l'orthopantograme dans le but d'une meilleure maîtrise des risques liés à l'implantologie.

1. Approche anatomique du soulevé de sinus maxillaire

1.1. Anatomie du maxillaire [4] [5]

L'os maxillaire constitue avec son homologue controlatéral l'essentiel du massif facial supérieur.

Bien qu'étant l'os le plus volumineux de la face, il est proportionnellement le plus léger, car il est creusé d'une cavité pneumatique importante : le sinus maxillaire. Le maxillaire est un os d'origine membraneuse, appartenant au viscérocrâne.

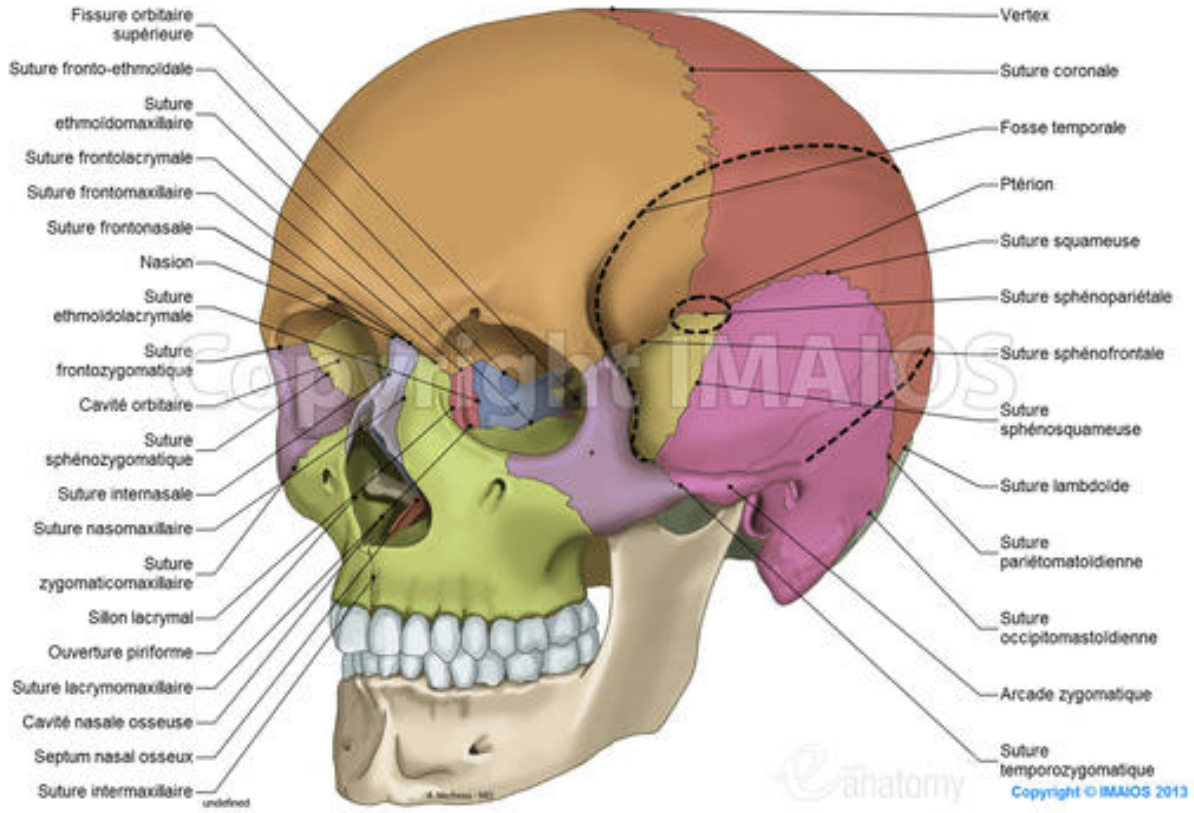

Figure 1. Anatomie des os du crâne [14]

L'os maxillaire est en relation directe avec les os du massif facial supérieur (palatin, zygomatique, nasal, lacrymal, cornet nasal inférieur et vomer) et les os de l'étage antérieur de la base du crâne comme le frontal et l'ethmoïde. Il est également en relation avec le sphénoïde par l'intermédiaire du palatin au niveau des processus ptérygoïdes.

Cet os participe à la formation des cavités orbitaires, nasales et des fosses infratemporales et ptérygo-palatines. Par son processus palatin qui s'articule avec la lame horizontale du palatin, il est également impliqué dans la formation du palais osseux

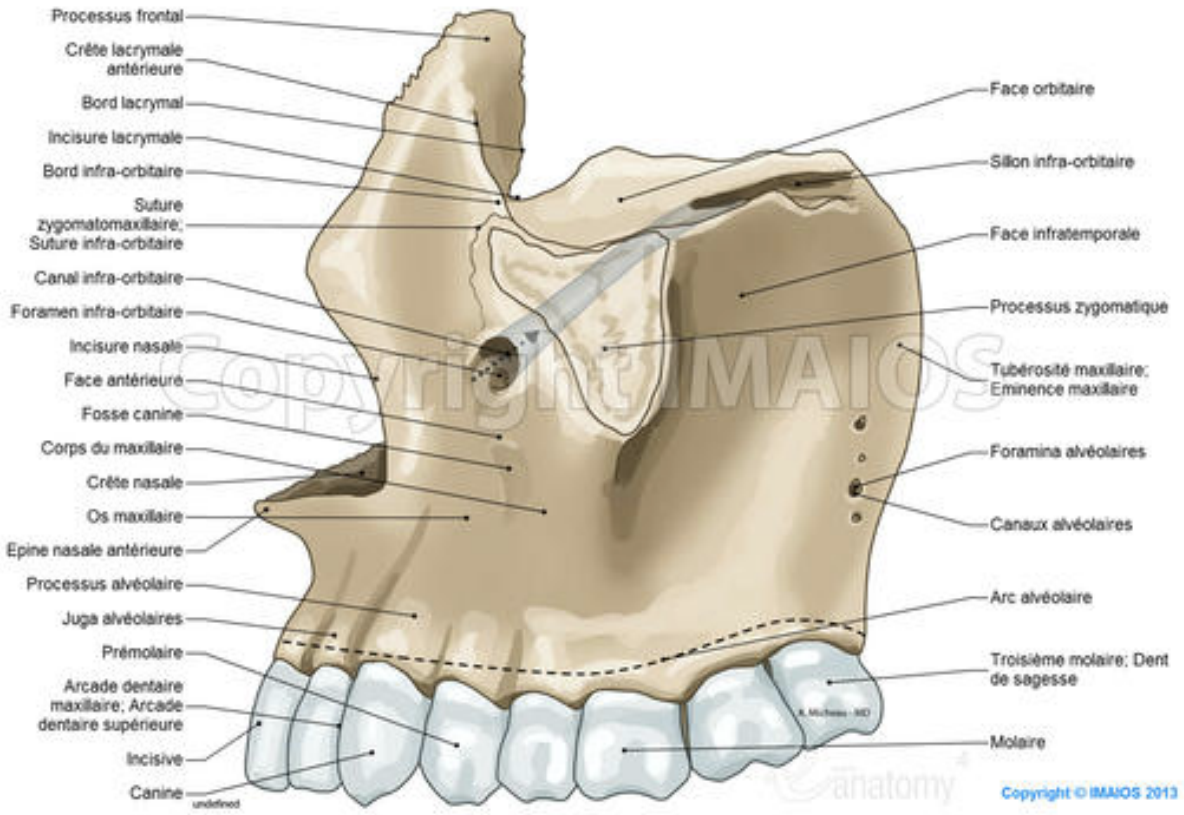

Figure 2. Anatomie de l'os Maxillaire [14]

1.2. Anatomie du sinus maxillaire

1.2.1. Généralités

Le sinus maxillaire, ou antre de Higmore, est une cavité pneumatique creusée dans le corps du maxillaire, annexée à chaque cavité nasale avec laquelle elle communique par l'ostium maxillaire.

Chez l'adulte, la taille du sinus est très variable. Les grands sinus présentent souvent des récessus inférieurs qui, se logeant entre les racines dentaires, rendent le contact dent/sinus très intime.

Chez un même individu, les sinus droit et gauche peuvent avoir des tailles très différentes. Chacun sait que cette cavité sinusienne, la plus importante de la face, a un volume variable et que celui-ci n'est pas en rapport avec la stature et le type de morphologie du patient.

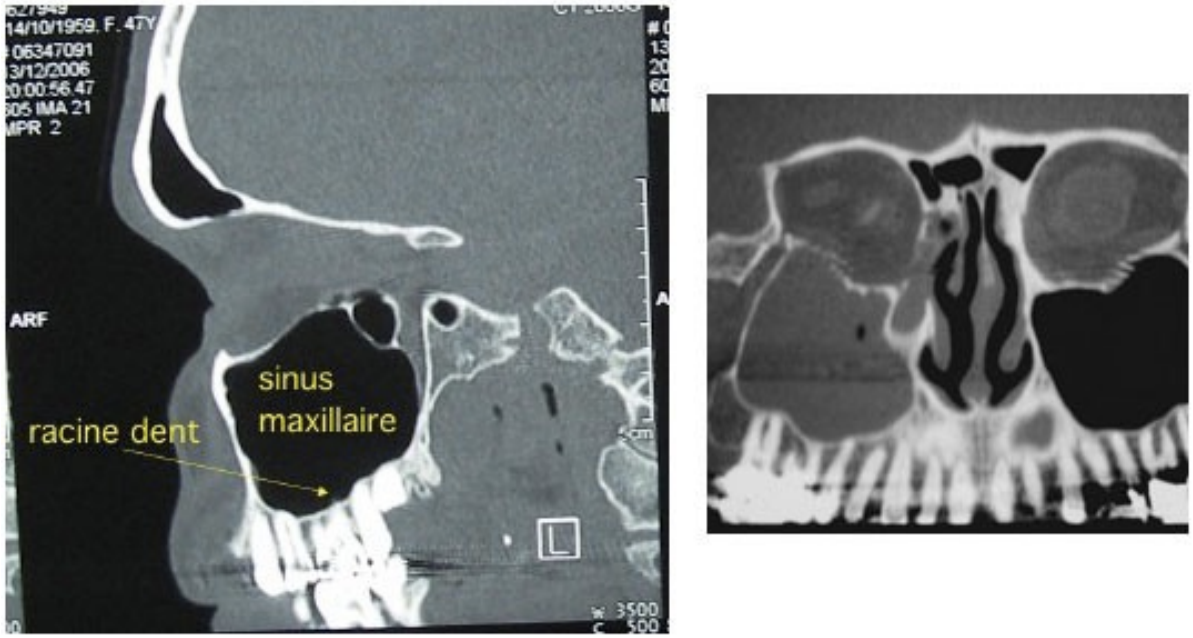

Figure 3. Radioanatomie de la cavité nasale et des sinus paranasaux [15]

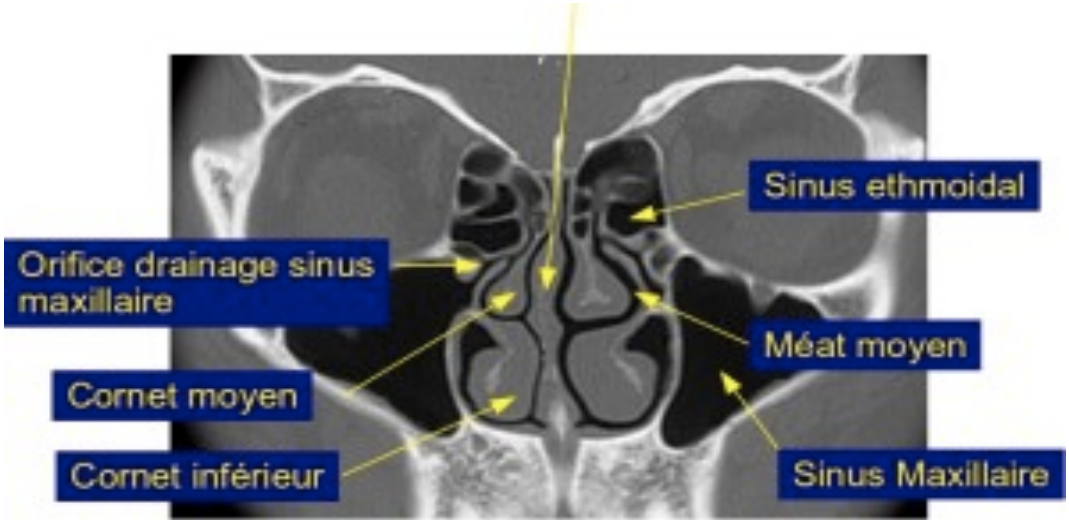

Figure 4. Radioanatomie de la cavité nasale et des sinus paranasaux [15]

Chez l'édenté, les rapports entre les crêtes et le sinus maxillaire sont modifiés par la résorption très importantes de l'os alvéolaire surtout dans la région molaire, aboutissent à la disparition quasi totale de l'os alvéolaire : il ne persiste alors qu'une mince pellicule osseuse au niveau de la crête.

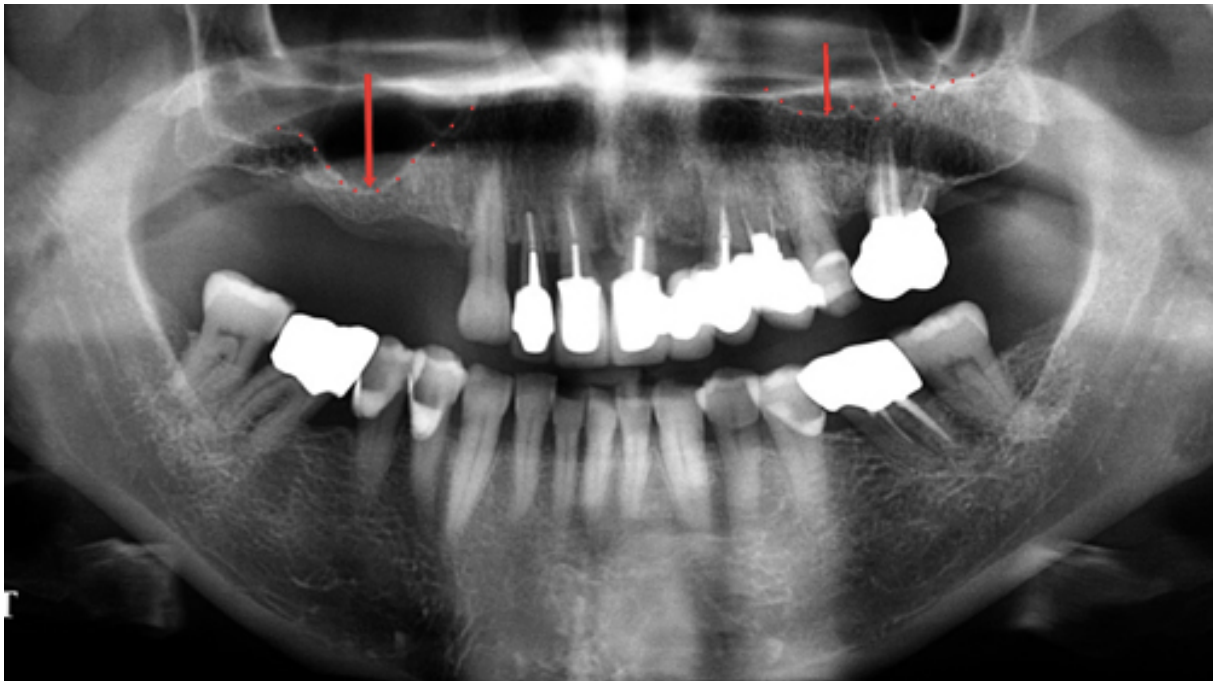

Figure 5. Radiographie d'un patient édenté (CHU Casablanca) [16]

1.2.2.La paroi antéro-antrale [4]

De la forme d'un quadrilatère, légèrement excavée, la paroi antéro-antrale regarde en avant et en dehors. Elle présente deux repères importants : la fosse canine et le foramen infra-orbitaire.

La paroi osseuse est réduite à une mince pellicule osseuse au sein de laquelle chemine le pédicule alvéolaire supéro-antérieur.

Le foramen infra-orbitaire marque cette face et contient le pédicule infra-orbitaire. Il est situé de 5 à 10 mm en dessous du rebord orbitaire inférieur et se projette un peu en dedans du milieu de ce rebord, sur la verticale menée par l'incisure supra-orbitaire.

1.2.3.La paroi postérieure

La paroi postérieure ou ptérygo-maxillaire répond à la fosse infra-temporale. Dans son épaisseur, qui est un peu plus grande que celle des autres parois, cheminent les rameaux alvéolaires supérieurs postérieurs.

Cette paroi correspond à la tubérosité maxillaire qui sépare le sinus maxillaire de la fosse ptérygopalatine, en arrière.

1.2.4.La paroi supérieure ou orbitaire

La paroi supérieure ou encore paroi orbitaire a la forme générale d'un triangle à sommet postérieur dont la pointe est constituée par le processus orbitaire du palatin.

Très fine, elle livre passage au pédicule infra-orbitaire cheminant en arrière, dans la gouttière infraorbitaire qui devient ensuite le conduit infra-orbitaire. Dans ce conduit, le nerf infra-orbitaire donne les nerfs alvéolaires supéro-moyen et supéro-antérieur.

1.2.5. Paroi interne ou nasale

La paroi interne, également appelée paroi nasale est la cloison inter-sinuso-nasale : elle constitue la paroi externe des fosses nasales.

Cette paroi est largement échancrée par un orifice triangulaire dont le sommet inférieur qui est réduit par les autres pièces osseuses constitue la cloison latérale des cavités nasales. Ainsi, elle constitue la voie principale actuelle de la chirurgie sinusienne.

1.3. La cavité sinusienne

Dans son ensemble, la cavité sinusienne est régulière, sans relief accusé sauf s'il existe des cloisonnements. La muqueuse la tapissant est de type respiratoire ; son chorion est beaucoup plus épais sur la paroi nasale que sur les autres faces.

1.3.1. Le plancher du sinus

Le plancher du Sinus correspond à la partie la plus déclive du sinus maxillaire. Il forme une gouttière plus ou moins large constituant dans certains cas une véritable face.

Il est situé un peu au-dessous du plancher du collet des dents. Les alvéoles dentaires y font une saillie plus ou moins marquée. Une mince couche de tissu spongieux sépare la racine des dents sinusiennes de la cavité antrale. Ce tissu peut être très abondant, effaçant les reliefs dentaires, ou peu épais, parfois même déhiscent, la racine dentaire étant alors au contact direct de la muqueuse sinusienne. C'est dans le bas-fond sinusien que chemine le pédicule vasculo-nerveux.

Le plafond du sinus correspond à la face orbitaire. À ce niveau, la muqueuse est fine, en contact direct avec la lame osseuse papyracée du plancher orbitaire. Le pédicule infra-orbitaire fait le plus souvent saillie dans la cavité sinusienne.

1.3.2. Les prolongements du sinus

La cavité sinusienne présente des prolongements qui sont d'importance variable selon les personnes et même d'un côte à l'autre chez un même individu :

Tout d'abord, le prolongement zygomatique se fait vers l'os zygomatique, pouvant à l'extrême le pneumatiser totalement ;

Ensuite, le prolongement postérieur se fait en général en bas et en arrière au moment de l'évolution de la dent de sagesse maxillaire ;

Enfin, le prolongement inférieur se fait vers les dents, envoyant des digitations entre les dents et même entre les racines d'une dent.

1.4. Vascularisation et innervation

1.4.1. Réseau artériel

Les artères maxillaires proviennent des artères du méat moyen qui donnent les artères ostiales ainsi que des branches de l'artère maxillaire naissant dans la fosse ptérygo-palatine.

L'artère alvéolaire postéro-supérieure est le vaisseau le plus important. Elle pénètre à mi-hauteur de la tubérosité maxillaire et chemine sur la face latérale du sinus pour se terminer sur la paroi antéro-latérale.

L'artère alvéolaire postéro-supérieure se voit souvent en transparence de la corticale osseuse.

L'artère tubérositaire est une branche de l'artère infra orbitaire, elle pénètre dans la tubérosité au niveau de la partie postéro supérieure et se termine par de fines arborisation sous la muqueuse de la partie postéro-supérieure du sinus.

Le sinus maxillaire reçoit des branches issues de l'artère infra-orbitaire, des artères ethmoïdales, faciales et palatines.

1.4.2. Innervation

Les nerfs alvéolaires postéro-supérieurs et moyens assurent la majorité de l'innervation sensitive de la muqueuse du sinus maxillaire.

2. L'imagerie au service de la greffe sous-sinusienne [5], [6], [7], [8], [9]

2.1. L'orthopantograme

2.1.1. Définition

La radiographie panoramique tient une place prépondérante dans l'investigation radiologique des maxillaires et des arcades dentaires. Le terme de cliché panoramique s'applique à une vue complète et développée des mâchoires. En effet, cette technique radiologique se propose d'obtenir sur un seul film, une image globale de l'ensemble des arcades dentaires ainsi que de leurs structures attenantes.

Epousant la convexité des maxillaires, elle réalise un véritable déroulé d'une articulation temporo-mandibulaire à l'autre.

2.1.2. Intérêt

C'est un examen de «débrouillage» nécessaire à une première analyse de l'édentement.

La radiographie panoramique permet d'estimer les hauteurs osseuses sous-sinusienne des zones édentées ainsi qu'une première approche de la santé de ceux-ci (polypes, épaississement de la membrane, etc).

Elle sera complété d'un examen 3D afin de poser ou non l'indication d'une greffe.

Le bon usage de cet examen nécessite une bonne connaissance de l'anatomie du massif facial, de l'anatomie radiologique et du principe de la radiographie panoramique afin d'éviter les pièges inhérents à la technique ou à l'anatomie et pour ne pas transgresser ses limites

2.2.L’imagerie tridimensionnelle par cone beam

2.2.1.Définition

La tomographie est un système de radiographie qui donne non pas une vue globale d’une région du corps mais une image de coupe selon un plan, vertical, horizontal ou oblique, qui permet de détailler certains organes ou tumeurs

Le cone beam ou «cbct» a la particularité d’utiliser un faisceau de rayon X coniques.

2.2.2.Intérêts

Le cone beam nous renseignera sur la hauteur d’os sous sinusienne disponible à l’implantation.

Une hauteur supérieure ou égale à 5mm autorisera une greffe avec mise en place d’implants simultanée.

Pour une technique de Summers une hauteur d’os de 3 à 4 mm est le minimum.

Le CBCT nous donne aussi une information précise sur l'épaisseur osseuse existante ainsi que sur l’espace mesio-distal en cas d’édentement encastré.

En cas de déficit en épaisseur, des techniques de régénération osseuse guidées ou de greffe d’apposition peuvent s'avérer nécessaires.

Le CBCT est aussi utilisé dans les contrôles de cicatrisations.

3. La chirurgie de greffe sous sinusienne [10], [11], [12], [13], [14]

3.1.Le principe de la greffe

L'élévation du plancher sinusal a souvent été considérée comme une greffe osseuse.

En effet, en 1996, une conférence de consensus sur le « sinus-lift » s'est déroulée à Boston et, la procédure était qualifiée de « sinus bone-graft ».

A la lumière des progrès liés à l'étude biologique du phénomène d'ossification intra-sinusienne, ce terme semble ne plus être adapté.

L'espace aérien qu'est le sinus est continuellement soumis à une pression fluctuante liée à la respiration nasale.

Un décollement périphérique et une élévation de la membrane de Schneider entraînent la formation d'un caillot sanguin à la manière d'une alvéole d'extraction dont le caillot sanguin va s'organiser et les bourgeons conjonctivo-vasculaires progresser à partir des murs osseux.

Des facteurs de croissance induiront la différenciation des cellules mésenchymateuses en ostéoblastes. A leur tour, les ostéoblastes vont synthétiser du collagène de type I et initier l'ostéogenèse qui va évoluer de manière concentrique.

La cavité intra-sinusale est continuellement soumise à une pression positive liée à la respiration nasale. Cette pression qui s'exerce sur le caillot sanguin entraîne une repneumatisation du sinus si la membrane n'est pas mécaniquement maintenue en position haute.

Un biomatériau doit dans ce cas être utilisé comme mainteneur d'espace et stabiliser ainsi la membrane de Schneider en position haute. Plusieurs études ont montré qu'en introduisant de l' hydroxyapatite d'origine bovine déprotéinisée comme mainteneur d'espace, la repneumatisation du sinus sous l'effet de la pression présente dans le sinus maxillaire est inhibée . En d'autres termes, le soulèvement de la membrane induit la formation du caillot sanguin dans un espace clos délimité en grande partie par des murs osseux. Grâce à cette situation d'exclusion cellulaire, le caillot peut être le siège d'une régénération osseuse à partir des parois osseuses périphériques. Le biomatériau inclus dans le caillot joue, initialement, un rôle de support mécanique qui empêche l'affaissement de la membrane sinusale sous l'effet des pressions intra-sinusiennes

L’utilisation de plusieurs types de matériaux a été décrite dans les élévations du plancher sinusal.

Ce matériau ou biomatériau doit, idéalement, répondre aux qualités suivantes :

- maintenir mécaniquement la membrane en position haute,
- permettre la stabilisation tridimensionnelle du caillot sanguin,
- permettre la progression ostéogénique (ostéoconduction),
- empêcher la ré-expansion du sinus,
- accélérer la vitesse et la qualité de l’os régénéré.

3.2.Les différents types de greffe

3.2.1.Autogreffe

L’autogreffe se définie comme la greffe propre d’un tissu d’un individu à lui-même

Longtemps considérées comme le «gold standard», elles ont l'inconvénient de créer un deuxième site chirurgical lors du prélèvement qu’il soit aussi bien intra qu’extra-oral.

Les prélèvements intra-oraux se font à la symphyse mentonnière, dans l’angle mandibulaire où sur sa branche montante.

Les prélèvements extra oraux se font sur la crête iliaque ou le crâne.

Aujourd’hui les prélèvements sont plutôt réservés aux greffes d’apposition.

3.2.2.L’allogreffe.

L’allogreffe se qualifie comme la greffe d’un tissu d’un individu à un autre de la même espèce.

Les banques d'os sont utilisées en Odonto-Stomatologie depuis les années 1970, et en chirurgie orthopédique depuis plus de 50 ans.

Ces produits sont très utilisés aux Etats-Unis, mais peu en France. Ils sont ostéoinducteurs, ostéoconducteurs et résorbables.

On distingue selon le procédé de fabrication :

- FDBA (Freeze Dried Bone Allograft): os d'origine humaine lyophilisé.
- DFDBA (Demineralized Freeze Dried Bone Allograft) : os d'origine humaine lyophilisé et déminéralisé.

Les prélèvements se font sur cadavres (dans les 24 heures après le décès), puis sont préparés (réduits en particules, traités à l’alcool éthylique), congelés dans de l'azote liquide et lyophilisés (pour réduire l'antigénicité de l'allogreffe).

La déminération, quand elle a lieu, se fait par action de l’acide chlorhydrique. Le conditionnement est réalisé par des sachets sous vide.

L’extraction des glycoprotéines de surfaces est à l’origine des réponses immunitaires. La matrice collagène est réduite pour permettre une meilleure diffusion de protéines morphogénétiques.

Ces prélèvements subissent une stérilisation complémentaire pour réduire les risques de contamination qui peuvent varier selon les banques (radiations ionisantes, oxyde d’éthylène, chaleur) ; La néoformation osseuse sera ainsi variable d’une banque à l’autre. Le risque de contamination est limité, par sélection rigoureuse des donneurs et par traitements.

Ils sont plus souvent utilisés lors de greffe d’apposition.

3.2.3.La xénogreffe

La xénogreffe se qualifie comme étant une greffe de tissus d’un individu à un autre d’une autre espèce.

Les origines sont diverses : corail, seiche, mammifères (cheval, vache, cochon, mouton).

L'origine bovine est la plus fréquente.

La structure (porosité) est proche de celle de l’os humain, elle réalise l’intérêt de ces xénogreffes. Leur ostéointégration dépend du potentiel ostéogène du site receveur.

Leurs propriétés biomécaniques sont intéressantes car quasiment identiques à celle du tissu humain.

Dans la classification des tissus et organes d’origine bovine en fonction de leur infectiosité (classification O.M.S.), l’os est classé dans la catégorie IV (pas d’infection détectable).

Le risque de transmission (virus, prions) est faible, mais non nul. Les traitements consistent en l’élimination des débris cellulaires, la déproténéisation, la délipidation, l’inactivation des virus et des prions, une stérilisation par irradiation.

3.2.4.Céramique phopho-calciques

Ce sont des céramiques bioactives qui réalisent des échanges entre les cellules et les fluides biologiques. Leur composition chimique est similaire à celle de la phase minérale de l'os. Les céramiques phospho-calciques manquent d'abord de propriétés mécaniques, mais acquièrent progressivement une résistance mécanique semblable

à l'os spongieux.

Les hydroxyapatites synthétiques, de formule $Ca_{10}(PO_4)_6OH_2$, sont ostéophiles, ostéoconducteurs, non résorbables et biocompatibles. Il existe des hydroxyapatites poreuses ou denses (peu utilisés car ils ne permettent pas l'envahissement cellulaire et osseux).

Le Phosphate tricalcique : α TCP - β TCP forme poreuse du phosphate de calcium.

Généralement encapsulé par du tissu conjonctif, le phosphate tricalcique $Ca_3(PO_4)_2$ ne stimule pas la croissance osseuse.

La forme la plus utilisée en odontologie est la forme β TCP.

3.3.Exemple de protocole opératoire.

Incisions :

Devant la complexité et la diversité des types d'incisions possibles en fonction du cas clinique, de la hauteur de gencive attachée et du protocole chirurgical il est possible si la crête est édentée, de pratiquer une incision crestale légèrement décalée en vestibulaire afin de permettre un meilleur affrontement des lambeaux lors des sutures ; une seconde incision vestibulaire est ensuite généralement réalisée en distal de la dent adjacente à la reconstruction.

Une variante commune préfère quant à elle réaliser, le long de la crête édentée postérieure maxillaire, une incision palatine à biseau interne complétée par deux incisions de décharge en région antéro-externe et postéro-externe maxillaire.

Une fois les incisions réalisées, un lambeau mucopériosté à large base est récliné puis chargé sur un écarteur de façon à ce que la paroi latérale du maxillaire soit bien visible.

Ostéotomie de la fenêtre osseuse :

Plusieurs techniques peuvent également être utilisées pour aborder la muqueuse sinusienne.

Pour réaliser l'ostéotomie de la fenêtre osseuse une bonne connaissance anatomique de la région ainsi qu'une analyse pointue des radiographies sont nécessaires.

La palpation de la paroi osseuse ainsi que sa percussion vont en effet permettre le repérage de l'antre.

Celle-ci se fera préférentiellement dans une zone nommée « zone de réflexion de la membrane sinusienne », située environ 3 à 5mm au-dessus du plancher sinusien.

Cette situation, haute, de l'abord de la muqueuse sinusienne représente ainsi une sécurité en cas de nécrose muqueuse.).

La trépanation osseuse démarre, après repérage de la hauteur du plancher sinusien, à l'aide d'instruments rotatifs.

La poursuite de la délimitation de la fenêtre osseuse (ou parfois l'effondrement de la paroi osseuse (vestibulaire est ensuite réalisée, généralement à l'aide d'instruments rotatifs conventionnels).

Celle-ci peut aussi se faire à l'aide d'une piézochirgie.

La muqueuse sinusienne, lisse et bleutée, est facilement identifiable.

Un volet osseux est donc ainsi délimité dans la paroi latérale du sinus jusqu'à l'apparition d'une ligne gris bleutée représentant la membrane sinusienne. La taille de la fenestration varie en fonction de l'étendue du comblement et les tracés, encore une fois, diffèrent en fonction des protocoles.

Décollement de la membrane sinusienne :

Une fois y avoir accédé, le décollement progressif et minutieux de la membrane sinusienne est réalisé à l'aide de rugines angulées : un nouvel espace est ainsi crée, coronairement au plancher sinusien originel.

Ce décollement va d'abord débuter sur la berge postérieure de la trépanation puis se poursuivre sur les berges antérieure et inférieure en direction du plancher et des angles antérieurs et postérieurs du sinus.

Il faudra rester vigilant quant à la présence d'éventuels septa osseux, ceux-ci représentant des zones de forte adhérence de la membrane

Comblement :

Le volet osseux initialement délimité est conservé, la partie supérieure étant affaiblie mais restant en place afin de créer un effet de trappe.

Le volet est donc ainsi récliné à l'intérieur du sinus depuis son extrémité supérieure (qui n'est pas totalement clivée et qui reste liée à la membrane), cela afin de constituer le plafond de la nouvelle cavité sinusienne.

Le biomatériau y sera ensuite foulé et compacté.

Pour terminer, indépendamment du type de greffon employé pour augmenter le volume osseux sous sinusien, une membrane résorbable doit être placée sur la greffe de manière à fermer la paroi vestibulaire du sinus reconstruit m. Il est aussi possible de recouvrir la greffe de membranes PRF, afin d'isoler l'os d'une éventuelle invagination gingivale lors de la cicatrisation.

.

`

Bibliographie

[1] Misch, C. E. and K. W. Judy (1987). “Classification of partially edentulous arches for implant dentistry.” Int J Oral Implantol 4(2): 7-13.

[2] Boyne, P. J. and R. A. James (1980). “Grafting of the maxillary sinus floor with autogenous marrow and bone.” J Oral Surg 38(8): 613-616.

[3] Tatum, H., Jr. (1986). “Maxillary and sinus implant reconstructions.” Dent Clin North Am 30(2): 207-229.

[4] Gaudy, J.F et al (2006). «Os maxillaire:morphologie et sinus maxillaire.» Atlas d’anatomie implantaire (1): 5-33.

[5] Barthe M, Marchal MF. Les matériels panoramiques. Actualités odonto-stomatol 1993; 181 : 21-34.

[6] Bonneau E, Cavezian R, Pasquet G. Possibilités et limites des clichés orthopantographiques. Actualités odonto-stomatol 1985 ; 150 : 481-492.

[7] Doyon D, Pajoni D, Idir ABC, Jouan E, Carlier R, Savane S. Imagerie dento-maxillaire. Edition Masson, Paris 1995.

[8] Belaiche N.Cone beam pratique. Cone Beam en Implantologie Orale (2ème partie: Anatomie implantaire du maxillaire), Dental Tribune, mai 2014, pp13-15.

[9] Belaiche N, Maarek H. Cone beam pratique. Cone beam et greffes sous-sinusiennes. La Lettre de stomatologie, N°6, juin 2015, pp 31-44

[10] Deffresnes D, Khoury K, Khoury E, Guérin T. Greffes osseuse sinusienne à visée implantaire. AOS 264, septembre 2013.

[11] Collat-parros J, Jordana F. Les substituts osseux. Université medicale francophone 2010.

[12] Lambert F, Lecloux G, Rompen E. Augmentation osseuse sous sinusienne: Actualisation du concept. Rev Odont Stomat 2008;37:3-17.

[13] Guillaume B et al Comblement sinusien par beta-tcp chez l'homme: Etude clinique et histologique Guillaume B et al. Titane sept 2010, pp 201-206.

[14] Antoun H. Les greffes de sinus en implantologie Jpio 2012.

INDEX

La table des matières est vide car aucun style de paragraphe défini n’est utilisé.

Table des illustrations

Figure 1. Anatomie des os du crâne 6

Figure 2. Anatomie de l'os Maxiliaire 7

Figure 3. Radioanatomie de la cavité nasale et des sinus paranasaux 9

Figure 4. Radioanatomie de la cavité nasale et des sinus paranasaux 9

Figure 5. Radiographie d'un patient édenté (CHU Casablanca).....10

Figure 6. Radiographie d'un sinus sain.....17

« Les opinions émises dans les dissertations présentées doivent être considérées comme propres à leurs auteurs, sans aucune approbation ni improbation de l'Université de Saint-Etienne, de la Faculté de Médecine Jacques LISFRANC, de l'équipe du Laboratoire d'Anatomie. »

Titre du mémoire :

«Soulevé de sinus une approche anatomique».

Auteur :

Dr Habib IDHSAYNA

Résumé :

Le soulevé de sinus est devenu un acte courant dans les cabinets dentaire aujourd'hui.

Cet exposé résume l'anatomie ainsi que les procédures chirurgicales engagées dans ce type de traitement.

Rubrique de classement :

Anatomie et chirurgie implantaire

Mots-clés :

Implants dentaires-Anatomie-sinus

Enseignants :

Mr le Professeur Jean Michel PRADES

Mr le Professeur André MORIN

Mr le Docteur Robert GAUTHIER

Mr le Docteur Thomas JUERY